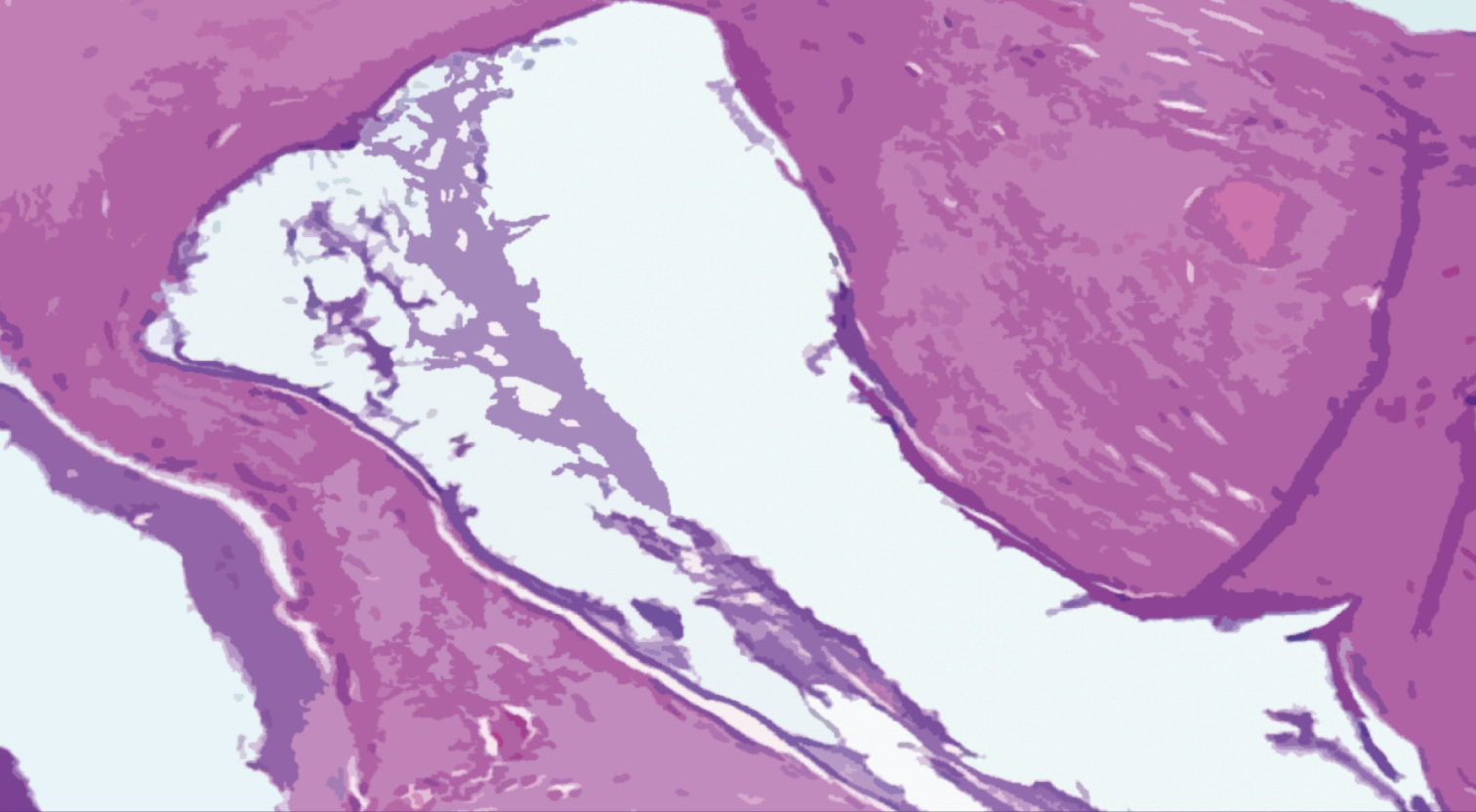


Reparação óssea em defeitos críticos de calvária de ratos com osso bovino

Margareth Rosa de Oliveira Vinci



Reparação óssea em defeitos críticos de calvária de ratos com osso bovino

Margareth Rosa de Oliveira Vinci

Editora Chefe	O conteúdo deste livro está licenciado sob uma Licença de Atribuição Creative Commons. Atribuição-Não-Comercial Não Derivativos 4.0 Internacional (CC BY-NC-ND 4.0).
Marcia A. A. Marques	
Editora Adjunta	
Isabela Arantes Ferreira	
Bibliotecária	
Elisete Marques da Silva	
Diagramação	
Ricardo Augusto do Nascimento	
Arte da capa	2021 by Bookerfield Editora
Matheus Lacerra	Copyright © Bookerfield Editora
Imagem da Capa	Copyright do Texto © 2021 Os autores
Freepik	Copyright da Edição © 2021 Bookerfield Editora
Revisão	Os autores cedem à Bookerfield Editora os direitos para esta edição.
A autora	



Esta obra é de natureza digital (e-book). Versões impressas são permitidas, não tendo a Bookerfield Editora qualquer responsabilidade pela confecção e distribuição de exemplares físicos deste conteúdo.

Todos os manuscritos da obra passaram por rigorosa avaliação cega pelos pares, baseadas em critérios científicos e imparciais, recebendo a aprovação após atender os critérios técnicos estabelecidos pelo Conselho Editorial.

Todo o conteúdo do livro e de artigos individuais é de responsabilidade exclusiva de seus respectivos autores, não sendo a Bookerfield Editora responsável por quaisquer eventuais irregularidades. Situações como plágio, má conduta ética/científica ou dados e resultados fraudulentos são de responsabilidade do autor, comprometendo-se a Bookerfield Editora em investigá-las rigorosamente e tomar as ações cabíveis.

O download, compartilhamento e referência da obra são permitidos mediante atribuição de crédito aos autores e à Editora. A comercialização desta obra é expressamente proibida.

CONSELHO EDITORIAL

CIÊNCIAS AGRÁRIAS

Elson Barbosa da Silva Junior
Alirya Magda Santos do Vale Gomes
Flávio José Rodrigues Cruz
Joelma Leão Buchir
Heiriane Martins Sousa
Monyck Jeane dos Santos Lopes
Daniela Kunkel
Afrânio Silva Madeiro
Ana Luiza Trovo Marques de Souza
Maria Cristina Bueno Coelho
Daniele Cristina Ficanha
Carlos Eugenio Fortes Teixeira
Pablo Daniel Freitas Bueno
Kleber Fernando Pereira
Fabiana Schiochet
João Francisco Severo Santos
Jairton Fraga Araujo
Renato Jaqueto Goes
André Giarola Boscarato
Fernanda Morcatti Coura
Guilherme Donadel
Fernanda Beatriz Pereira Cavalcanti

CIÊNCIAS BIOLÓGICAS

Joelma Leão Buchir
Érika Alves Tavares Marques
Renato Luís Veiga Oliveira Júnior
Morgana do Nascimento Xavier
Flávio José Rodrigues Cruz
Patricia Köster e Silva
Heiriane Martins Sousa
Fabíola Aliaga de Lima
Jaqueline Rocha Borges dos Santos
Noemi Mendes Fernandes
Mário César de Oliveira
José Amorim
Débora Cristina Damasceno
Kleber Fernando Pereira
Bianca Barros da Costa
Pedro Paulo Gattai Gomes
Raquel Ayres
Benedito Rodrigues da Silva Neto
Letícia Dias Lima Jedlicka
Maria Carolina Accioly Brelaz de Castro
Pedro de Souza Quevedo
Luciano Fogaça de Assis Montag
José Leonardo Lima Magalhães
Valéria de Albuquerque Pires

Viviane Abrantes Perdizio
Bruna Martins Dellagnezze

CIÊNCIAS DA SAÚDE

Luciane Cristina Arantes
Fabio José Antonio da Silva
Elisângela Rodrigues Carrijo
José Aderval Aragão
Rogério Wagner da Silva
Carlos Vinícius Pagani Vieira Machado
José Robertto Zaffalon Júnior
Juliane Campos Inácio
Vivian Victoria Vivanco Valenzuela
Marcelo de Oliveira Pinto
Ana Luiza Trovo Marques de Souza
Nara Michelle Moura Soares
Taíza Fernanda Ramalhais
Jaqueline Rocha Borges dos Santos
Renato Carlos Machado
Marcos Guimarães de Souza Cunha
Marcello Alberton Herdt
Fabiana Leticia Sbaraini
Débora Cristina Damasceno
Andressa Ribeiro Contreira
João Francisco Severo Santos
Líncon Bordignon Somensi
Sheila Moura Amaral
Bianca Barros da Costa
Pedro Paulo Gattai Gomes
Raquel Ayres
Renata Oliveira de Barcelos
Paulo Celso Budri Freire
Alexandre Visconti Brick
Estélio Henrique Martin Dantas
Eveline Fernandes Vale
Emanuel Tenório Paulino
Diogo de Sousa Martins
Jovino Gentilini Junior
Deborah Margatho Ramos Gonçalves
Roberson Geovani Casarin
Maria Patricia Costa Villela
André de Araújo Pinto
Bárbara de Lima Lucas
Sergio Ibañez Nunes
Marcela Melo dos santos
Aline Correa de Carvalho

CIÊNCIAS EXATAS E DA TERRA

Vagner Marques de Moura
João César Abreu de Oliveira Filho
Andrea Sartori Jabur
Dalvani Fernandes
Evandro Preuss
Isidro Ihadua
Cláudia Hitomi Watanabe Rezende
Valdecir Alves dos Santos Júnior
Lívia Sancho
Henrique Mariano Costa do Amaral
Henrique Pereira Oliveira d'Eça Neves
Gisane Aparecida Michelon
Sonia Tomie Tanimoto
Manolo Cleiton Costa de Freitas
Tânia do Carmo
Gerson Cruz Araujo
Paulo Celso Budri Freire
Marcos Vinicius de Oliveira Peres
Antônio Carlos Ribeiro Araújo Júnior

CIÊNCIAS HUMANAS

Camila de Vasconcelos Tabares
Marcos Pereira dos Santos
Elisângela Rodrigues Carrijo
Miguel Rodrigues Netto
João César Abreu de Oliveira Filho
Dalvani Fernandes
Breno Henrique Ferreira Cypriano
Rebecca Bianca de Melo Magalhães
Bruno Cezar Silva
Taíza Fernanda Ramalhais
Ana Margarida Theodoro Caminhas
Josael Jario Santos Lima
Eulalia Fabiano
Marcos Pereira Magalhães
Tatiane dos Santos Duarte
Camila Bueno Grejo
João Francisco Severo Santos
Anderson Dantas da Silva Brito
Ana Maria Senac Figueroa
Edonilce da Rocha Barros
Luciano Sérgio Ventin Bomfim
Roberson Geovani Casarin
Cássia Maria Bonifácio

CIÊNCIAS SOCIAIS APLICADAS

Renato Obikawa Kyosen
Horácio Monteschio
Camila Nathalia Padula de Godoy
Elisângela Rodrigues Carrijo
Miguel Rodrigues Netto

Bruno Cezar Silva
Solange Kileber
Nelson Calsavara Garcia Junior
Ana Margarida Theodoro Caminhas
Josael Jario Santos Lima
Eulalia Fabiano
Daniel Nascimento e Silva
João Francisco Severo Santos
Camila Augusta Alves Pereira
Fabricio Lemos de Siqueira Mendes
Leandro Nunes Soares da Silva
Dandara Scarlet Sousa Gomes Bacelar
Patrícia Loureiro Abreu Alves Barbosa
Stella Villela Florêncio
Sandy Rodrigues Faidherb
Gelson Mario Filho
Veyzon Campos Muniz
Silvia Helena Ribeiro Cruz
Fabio Adriano Stürmer Kinsel
Ygor de Siqueira Mendes Mendonça
Helga Midori Iwamoto
Thiago Nery Pandolfo
Darline Maria Santos Bulhões
Hector Rodrigo Ribeiro Paes Ferraz
Lucas Rosas de Freitas Sá Barreto
Denise Tanaka dos Santos
Nagib Abrahão Duailibe Neto

ENGENHARIAS

Elaine Patricia Arantes
Marcelo Henrique da Silva
Thiago Averaldo Bimestre
Fernando Oliveira de Andrade
Andrea Sartori Jabur
Valdecir Alves dos Santos Júnior
Alejandro Victor Hidalgo Valdivia
Daniele Cristina Ficanha
Marcos Guimarães de Souza Cunha
Marcelo Marques
Henrique Mariano Costa do Amaral
Arlete Barbosa dos Reis
Jefferson Sousa Farias
Renata Jardim Martini
Letícia Reis Batista Rosas
Diego Matheus Sanches
Mileni Cristina da Silva
Ana Carla Fernandes Gasques
Alex Milton Albergaria Campos
Cristhiane Michiko Passos Okawa
Leila Cristina Nunes Ribeiro
Tiago Brandão Costa
Laís Roberta Galdino de Oliveira

LINGUÍSTICA, LETRAS E ARTES

Márcia Donizete Leite-Oliveira

Thiago Blanch Pires

Vera Regiane Brescovici Nunes

Anderson Dantas da Silva Brito

Jane Catia Pereira Melo

Danuzia Marjorye Santos de Araújo

Adriana dos Reis Silva

Luceni Lazara da Costa Ribeiro

Maria Christina da Silva Firmino Cervera

Simone Oliveira Vieira Peres

MULTIDISCIPLINAR

Érika Alves Tavares Marques

Isidro ihadua

Andrea Sartori Jabur

Fernando Oliveira de Andrade

Cláudia Hitomi Watanabe Rezende

Alejandro Victor Hidalgo Valdivia

Ana Margarida Theodoro Caminhas

Marcelo Marques

José Amorim

Fabricio Lemos de Siqueira Mendes

Arlete Barbosa dos Reis

Ana Carla Fernandes Gasques

Cristhiane Michiko Passos Okawa

Reparação óssea em defeito crítico de calvária de ratos com osso bovino

Editora Chefe Marcia A. A. Marques
Editora Adjunta Isabela Arantes Ferreira
Bibliotecária Elisete Marques da Silva
Diagramação Ricardo Augusto do Nascimento
Revisão A autora

Dados Internacionais de Catalogação na Publicação (CIP) (Câmara Brasileira do Livro, SP, Brasil)

Vinci, Margareth Rosa de Oliveira
Reparação óssea em defeitos críticos de calvária
de ratos com osso bovino [livro eletrônico] /
Margareth Rosa de Oliveira Vinci. -- São Paulo, SP :
Bookerfield, 2022.

PDF

Bibliografia.

ISBN 978-65-89929-55-0

1. Estudos científicos 2. Ossos - Enxertos
3. Veterinária I. Título.

22-108920

CDD-636.089

Índices para catálogo sistemático:

1. Enxertos ósseos : Ciências veterinária 636.089

Eliete Marques da Silva - Bibliotecária - CRB-8/9380

DOI 10.53268/BKF22050500

Bookerfield Editora

São Paulo – Brasil

Telefone: +55 (11) 98441-4444

www.bookerfield.com

contato@bookerfield.com



Dedico este livro:

Às minhas filhas queridas, **Tatiana** e **Ana Luiza**, pelo apoio, carinho e incentivo, pois dificuldades não faltaram e sem elas não seria possível chegar até aqui.

À **Mariangela**, minha querida irmã, pelo apoio e carinho.

AGRADECIMENTOS

Agradeço a Deus, pois na sua infinita bondade permitiu que os degraus da minha caminhada se tornassem menos íngremes, sem seu devido auxílio nos momentos de dificuldade nada seria possível.

Prof^a Ana Paula Farnesi Bassi pelo compartilhar de conhecimentos.

Ao mestre e professor, Paulo Perri de Carvalho, fonte inesgotável de conhecimento e sabedoria, pelo incentivo à minha pesquisa e boa vontade como mestre em guiar e ensinar.

Aos professores do curso pelo desprendimento em transmitir o conhecimento necessário para o exercício da nossa profissão.

À Dra. Mara e Dra. Tatiana, do Biotério da São Leopoldo Mandic, pelo empenho e auxílio fundamentais para a realização desse trabalho.

À minha amiga do coração, Dra. Taiala Nogueira, por sua amizade, que contribuiu para meu crescimento, obrigada de coração.

Aos colegas de turma pelos momentos vivenciados em sala e clínica.

Aos funcionários da Faculdade São Leopoldo Mandic sempre solícitos e cordiais.

“A ciência humana de maneira nenhuma nega a existência de Deus. Quando considero quantas e quão maravilhosas coisas o homem compreende, pesquisa e consegue realizar, então reconheço claramente que o espírito humano é obra de Deus e a mais notável.”

Galileu Galilei

APRESENTAÇÃO

O propósito do estudo que originou este livro foi a avaliação microscópica do processo de reparação óssea utilizando partículas de osso de origem bovina em defeitos críticos criados em calvária de ratos. Foram utilizados 24 ratos da linhagem Wistar, que foram distribuídos aleatoriamente em dois grupos. Nos animais do grupo 1, considerado como grupo controle foi realizado o defeito ósseo crítico, o qual foi preenchido apenas pela membrana de colágeno absorvível e nos do grupo 2, o defeito ósseo crítico foi preenchido por enxerto particulado de osso de origem bovina, sobre o qual foi posicionada a membrana colágena absorvível. Os animais de ambos os grupos foram sacrificados aos 30 e 60 dias por sobre dose anestésica.

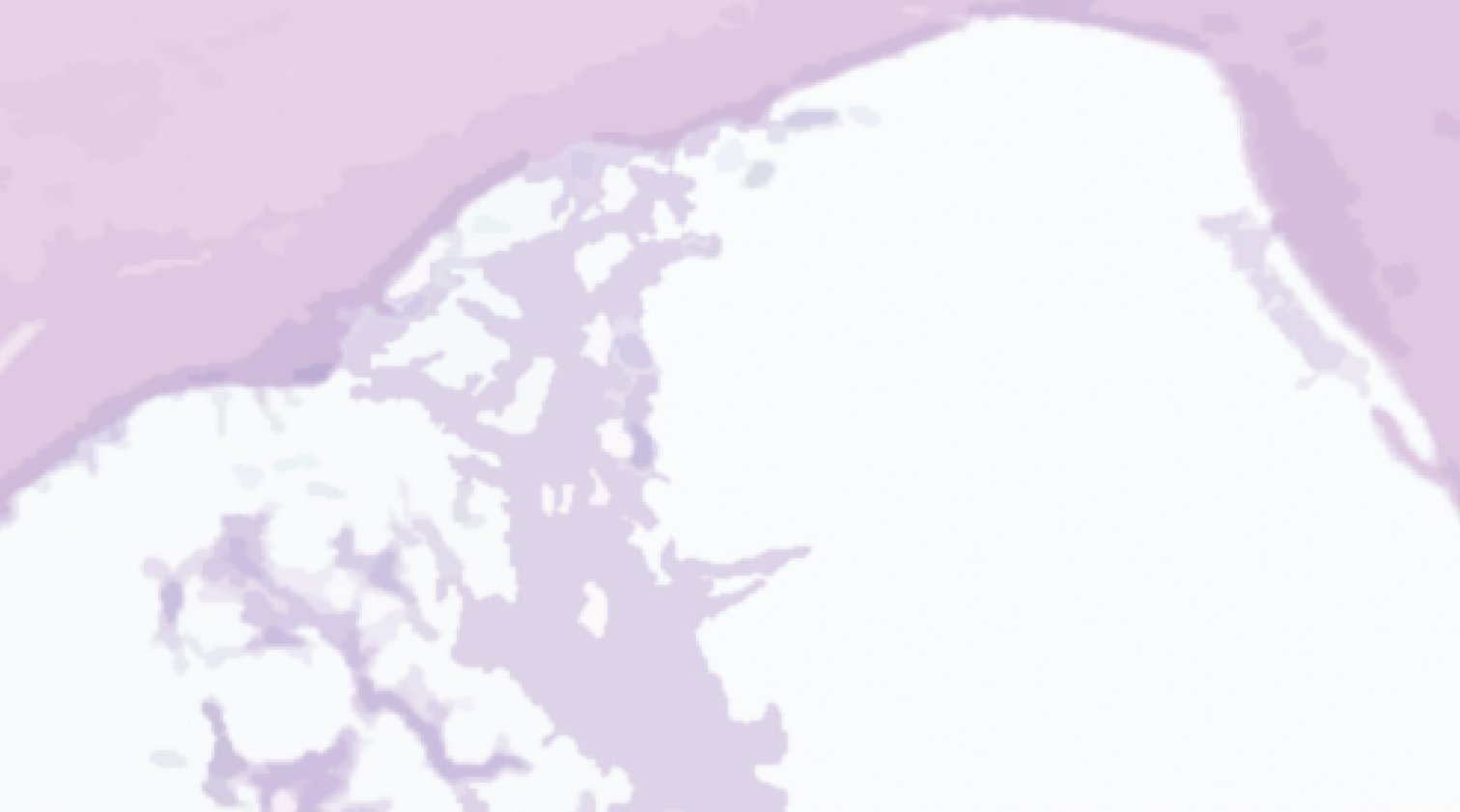Na avaliação microscópica, observou-se no grupo controle aos 30 dias, o defeito ósseo preenchido por tecido conjuntivo rico em fibroblastos e capilares, principalmente na sua região central. Junto aos cotos ósseos, visualiza-se neoformação óssea discreta acontecendo em direção ao centro do defeito ósseo sendo possível identificar a área onde foi realizada a osteotomia e aos 60 dias os defeitos ósseos continuavam preenchidos por tecido conjuntivo rico em fibras colágenas, porém menos celularizadas. Junto aos cotos ósseos, observava-se neoformação óssea com aspecto de normalidade e bordas arredondadas. No grupo experimental aos 30 dias, observa-se no defeito ósseo tecido conjuntivo rico em fibroblastos e proliferação capilar intensa além das partículas do biomaterial implantadas. A neoformação óssea junto aos cotos ósseos apresenta-se discreta. Junto às partículas do biomaterial, observa-se tecido conjuntivo rico em fibroblastos dispostos paralelamente às partículas e sem resposta inflamatória. Aos 60 dias observa-se intensa neoformação óssea preenchendo parcialmente o defeito ósseo e partículas do biomaterial. As partículas localizadas mais profundamente no defeito ósseo estavam envolvidas por tecido ósseo neoformado e as mais superficiais, por tecido conjuntivo fibroso organizado. A avaliação histológica demonstrou que mesmo em defeitos críticos, quando associados a um biomaterial de boa qualidade e membranas de proteção, a regeneração será satisfatória.

Desejo uma boa leitura!

Margareth Rosa de Oliveira

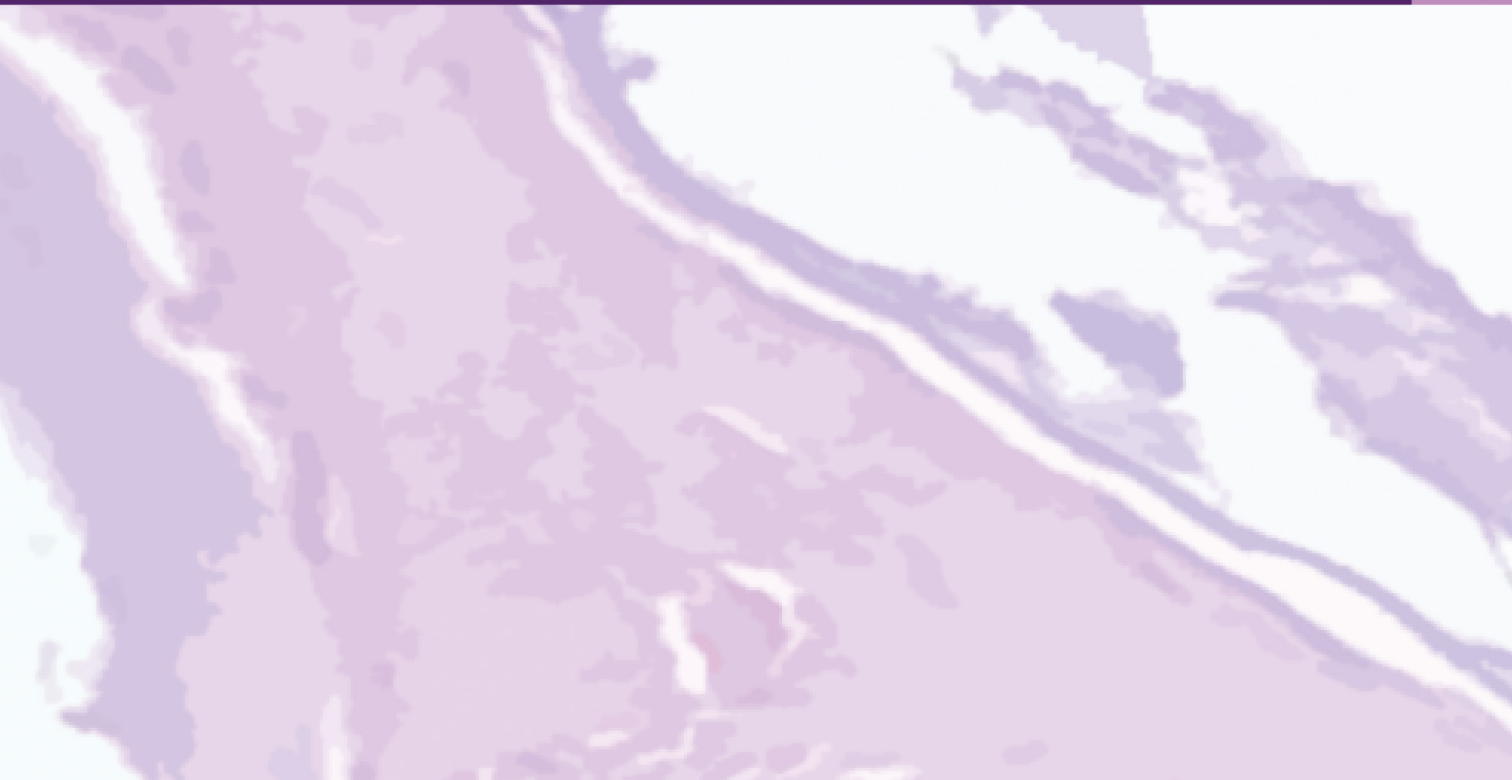SUMÁRIO

1 INTRODUÇÃO	13
2 REVISÃO DA LITERATURA	16
2.1 Dinâmica da remodelação óssea.....	17
2.2 Defeitos críticos.....	17
2.3 Mecanismos de neoformação óssea.....	17
2.4 Enxerto xenógeno.....	20
2.5 Biomateriais.....	20
2.6 Hidroxiapatita.....	21
3 PROPOSIÇÃO	23
4 MATERIAIS E MÉTODOS	25
4.1 Local da pesquisa.....	26
4.2 Seleção dos animais e separação dos grupos.....	26
4.3 Procedimento cirúrgico.....	26
4.3.1 Anestesia.....	26
4.3.2 Tricotomia e acesso cirúrgico.....	27
4.3.3 Preparo dos defeitos críticos.....	27
4.3.4 Sutura.....	30
4.3.5 Obtenção dos espécimes.....	30
4.4 Análise microscópica.....	31
5 RESULTADOS	32
5.1 Grupo controle.....	33
5.2 Grupo experimental.....	35
6 DISCUSSÃO	38
7 CONCLUSÃO	41
REFERÊNCIAS	43
PARECER DO COMITÊ DE ÉTICA	48



INTRODUÇÃO

SEÇÃO 1



INTRODUÇÃO

Os defeitos alveolares são responsáveis pelos maiores desafios relacionados aos planejamentos de reabilitações com implantes osseointegrados. A complexidade deste tipo de procedimento repercute inclusive na estética final.

Os defeitos estruturais no arcabouço ósseo impossibilitam, em primeira instância, a instalação de implantes dentários. As atrofia ósseas são ocasionadas nos maxilares por: infecção, traumas, ressecções tumorais e/ou por anomalias de desenvolvimento. Tais lesões não se reparam espontaneamente, são potencializadas pela ausência de estímulos, prejudicando a forma e a função do esqueleto facial promovendo desordens funcionais, estéticas, fonéticas e sociais. (Resende *et al.*, 2010).

O corpo humano responde fisiologicamente bem ao processo de regeneração, se assemelhando as fases de desenvolvimento e crescimento.

Em condições de normalidade precisa de suprimento sanguíneo e um arcabouço, para que ocorra uma neoformação de uma matriz osteóide reforçada por osso lamelar. Em um segundo tempo ocorrerá uma remodelação e adaptação funcional (Aranha, Braga, 2011).

Entretanto, essa capacidade regenerativa do tecido ósseo é limitada pelo tamanho do mesmo (Luvizuto *et al.*, 2011) e frente a uma perda óssea busca-se o melhor estimulador de regeneração (Insaurralde *et al.*, 2010).

O enxerto autógeno é considerado “padrão-ouro”, por sua alta capacidade osteogênica, osteoindutora, osteocondutora. Contudo, pode apresentar inconvenientes tais como: um segundo sítio cirúrgico, perda excessiva de sangue, infecção hospitalar, dor, parestesia, cicatrizes, volume ósseo limitado, morbidade pós-operatória (Insaurralde *et al.*, 2010).

O uso de biomateriais em vez de auto-enxertos é uma esperança há

muito aguardado em cirurgia reconstrutiva. Os biomateriais podem fornecer uma matriz osteocondutora que orienta o novo osso no defeito ou área aumentada. Melhorar as propriedades osteocondutoras de biomateriais é uma tarefa importante em pesquisa e desenvolvimento biomaterial (Luvizuto *et al.*, 2011).

Ao longo dos anos, enxertos alógenos, aloplásticos e xenógenos de vários tipos têm sido utilizados sozinhos ou em combinação com enxertos autógenos (Lindhe *et al.*, 2009).

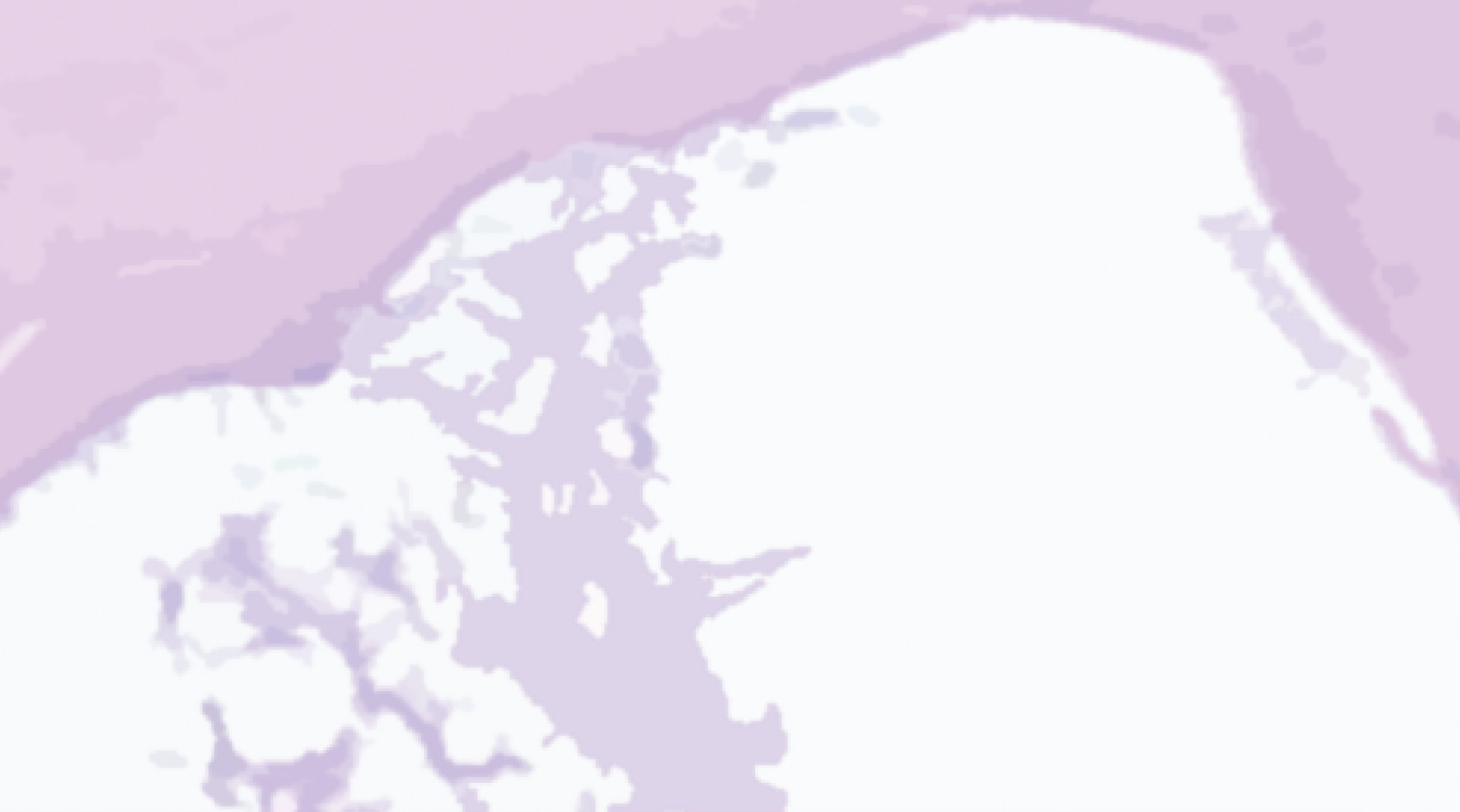No mercado podem ser encontradas grandes variedades de biomateriais, com diferentes tamanhos, formas, morfologias, composição e várias maneiras de aplicação, os quais têm sido exaustivamente estudados (Carbonari *et al.*, 2010).

Os materiais classificados como osteocondutores são aqueles que possuem a capacidade de servirem de suporte para a migração celular. Esposito *et al.* (2009) fundamentado em revisão sistemática de literatura afirma que, enxertos com essa característica, apresentam reabsorção lenta.

Dentre os materiais osteocondutores, destacam-se os materiais aloplásticos e os xenógenos (Okamoto, Trento, 2002). Os aloplásticos são materiais sintéticos desenvolvidos para uso biomédico e têm como função a substituição de tecidos vivos perdidos ou danificados. Esses materiais precisam possuir características químicas, físicas e biológicas compatíveis com os tecidos do receptor (Leonel *et al.*, 2003).

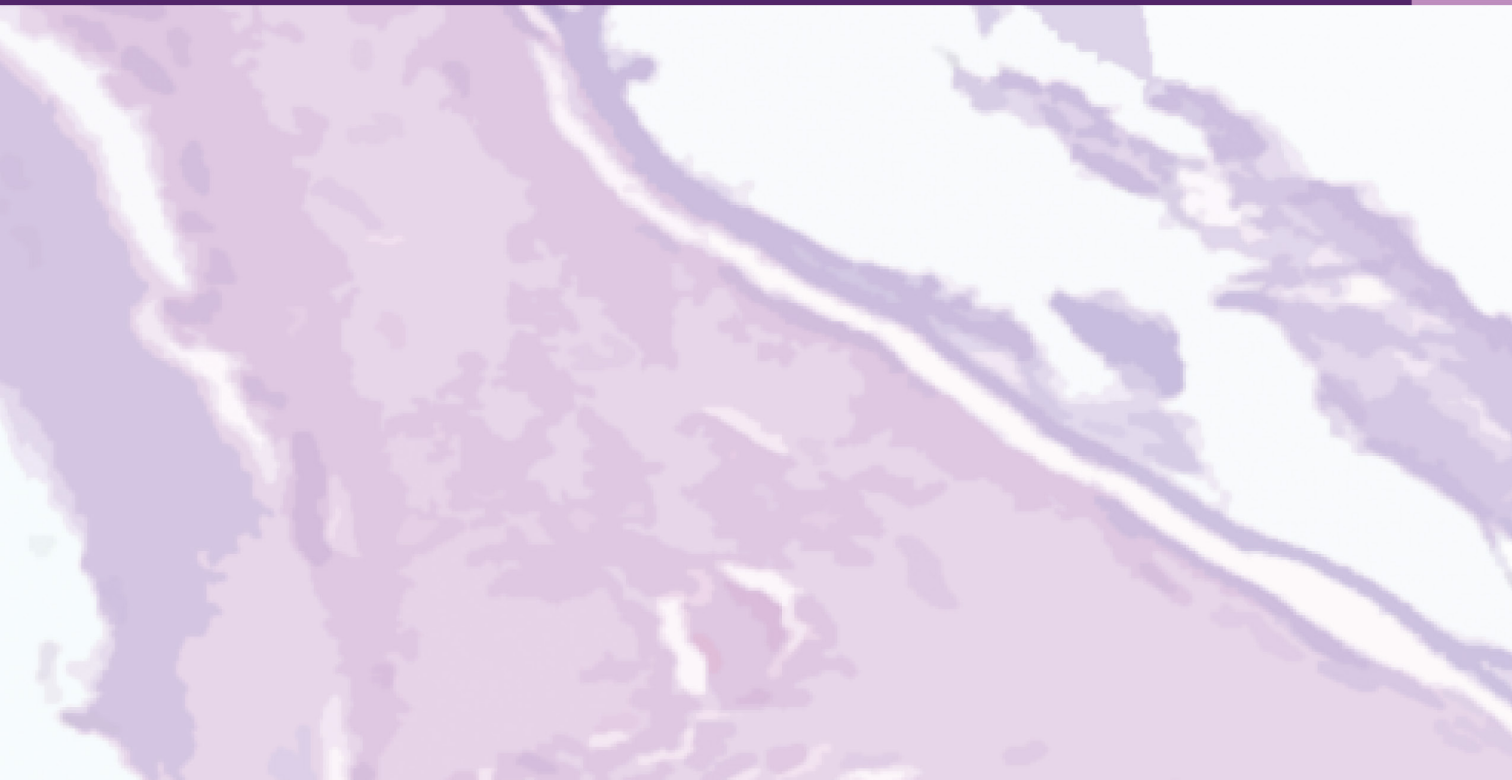O enxerto xenógeno de origem bovina tem sido amplamente utilizada para este fim (Artzi *et al.*, 2004). A estrutura mineral óssea bovina desproteínada para aplicações como enxerto ósseo pode ser obtida por meio de processo termoquímico, que viabiliza a obtenção da hidroxiapatita, com grau de cristalinidade adequada para sua aplicação como enxerto reabsorvível e osteocondutor. O caráter térmico é que define sua capacidade de ser reabsorvido pelo organismo, quanto maior a temperatura maior seu grau de cristalinidade consequentemente sua maior resistência à ação de degradação do organismo (Aranha, Braga, 2011).

O osso bovino liofilizado é de fácil obtenção, amplamente disponível, pode ter um longo prazo para armazenamento e possui propriedades físico-químicas similares ao osso humano. Análises comparativas sobre a citotoxicidade, toxicidade sistêmica, potencial irritante, reação progênica e Bioburden, em amostras de osso bovino comprovaram sua excelente biocompatibilidade (Carbonari *et al.*, 2010).



REVISÃO DA LEITURA

SEÇÃO 2



REVISÃO DA LEITURA

2.1 Dinâmica da remodelação óssea

Ao longo da vida dos vertebrados, o tecido ósseo se adapta e desenvolve sua estrutura e função por meio dos processos de: modelamento, que se caracteriza pela aquisição de forma, envolvendo tanto a atividade de osteoblastos, de formação óssea, quanto à de osteoclastos, de reabsorção; de reparo, que corresponde ao processo cicatricial; e de remodelamento, que corresponde ao processo fisiológico, que declina com o envelhecimento, no qual o osso é continuamente destruído e reparado para manter o volume ósseo constante e de tornar disponíveis as reservas de cálcio e fósforo, mantendo constantes os níveis sanguíneos desses minerais (Katagiri, Takahashi, 2002; Carvalho, Buzato, 2005).

Esse dinamismo do tecido ósseo é decorrente do equilíbrio entre a atividade osteoblástica e osteoclástica.

Essa constante remodelação assegura a capacidade regenerativa óssea (Ducy *et al.*, 2000).

Imediatamente após a ocorrência de um defeito ósseo, decorrente de um traumatismo severo, que pode ser de ordem física, química ou de qualquer natureza, inicia-se um processo de reconstituição óssea. O espaço do defeito é preenchido por um coágulo sanguíneo e uma rede de fibrina. Ocorre uma migração de células inflamatórias para o local, assim como uma liberação de mediadores químicos capazes de ativar as células osteoprogenitoras e de revestimento ósseo. O osso cicatrizará de forma permanente com tecido fibroso, mas essa concepção estará na dependência da formação de uma ampla rede vascular e de estabilidade mecânica dos fragmentos ósseos. O processo cicatricial é lento, sendo necessários vários meses para que haja a substituição por novo tecido ósseo no local, com características morfofuncionais semelhantes ao do tecido ósseo original que havia sido perdido (Carvalho, Buzato, 2005).

Na reparação óssea os processos de reabsorção e neoformação são dependentes, complexos e acoplados (Trouvin, Goëb, 2010). Hormônios, fatores de crescimento, vitaminas, e citocinas estão ativamente envolvidos nesse processo e exercem atividade direta na diferenciação e ativação metabólica desses tipos celulares (Ducy *et al.*, 2000). O recente desenvolvimento da biologia de células ósseas mudou as concepções dos mecanismos de regulação da diferenciação de osteoblastos e osteoclastos (Katagiri, Takahashi, 2002), especialmente em meados da década de 1990, com a identificação de proteínas efetivamente envolvidas na diferenciação celular e na ativação ou inibição das atividades metabólicas de ganho ou perda de massa óssea, dentre as quais destacam-se: o receptor ativador de fator nuclear kappa-B (RANK), o receptor ativador de fator nuclear kappa-B ligante (RANKL) e a osteoprotegerina (OPG). No processo de remodelação óssea, a via de sinalização OPG/ RANK/ RANKL é a chave para regulação e manutenção do equilíbrio (Trouvin, Goëb, 2010; Mackiewicz *et al.*, 2011).

2.2 Defeitos críticos

A capacidade regenerativa do tecido ósseo é limitada pelo tamanho do defeito ósseo. Após certo tamanho inexiste a capacidade de regeneração espontânea. Esses defeitos cujas dimensões impossibilitam a regeneração óssea espontânea recebem o nome de defeito crítico. O padrão e o tempo de reparo variam de acordo com a espécie animal e com a localização anatômica, havendo, portanto, diferença no tamanho do defeito ósseo considerado crítico. Na calvária de humanos, o suprimento sanguíneo, devido à grande área de inserções musculares é inferior à calvária de outras espécies animais, assim como a capacidade regenerativa (Luvizuto *et al.*, 2011).

O diâmetro de 5mm é considerado como crítico para a regeneração óssea, que só ocorrerá caso seja inserido dentro, ou sobre o defeito ósseo, algum material osteogênico, osteocondutor ou osteoindutor como os enxertos (Luvizuto *et al.*, 2011).

2.3 Mecanismos de neoformação óssea

A osteogênese, a osteoindução e a osteocondução são os três mecanismos de neoformação óssea em enxertos (Zerbo *et al.*, 2001; Okamoto; Trento, 2002).

A osteogênese é um mecanismo de crescimento ósseo derivado de osteoblastos viáveis ou células precursoras osteogênicas, transferidas dentro do enxerto, que estabelecem novos centros de formação óssea (Dinato *et al.*, 2007). O osso autógeno é o único material osteogênico (Okamoto, Trento, 2002).

A osteoindução refere-se ao processo no qual, células mesenquimais primárias, indiferenciadas e pluripotentes, são estimuladas pelo enxerto, a desenvolverem-se em uma linhagem de células (Carvalho, Buzato, 2005; (Dinato *et al.*, 2007) responsáveis pela neoformação óssea, sob a influência de um ou mais agentes indutores. As proteínas morfogenéticas que acumulam o fator de crescimento transformador da família beta são os únicos agentes indutores conhecidos, sendo liberadas naturalmente em resposta ao traumatismo ou durante o remodelamento ósseo (Albrektsson, Johansson, 2001).

A osteocondução consiste na habilidade de guiar e conduzir o desenvolvimento do novo tecido ósseo, por meio de aposição de osso circunjacente, porém é necessária a presença de células ósseas ou mesenquimais diferenciadas locais (Albrektsson, Johansson, 2001; Okamoto, Trento, 2002). O material osteocondutor não tem capacidade de induzir a citodiferenciação de osteoblastos, mas preenchem a falha, orientando as novas células originadas por proliferação de células osteoprogenitoras das bordas do defeito a promoverem a neoformação de tecido ósseo (Carvalho, Buzato, 2005).

A formação óssea em defeitos de tamanho crítico em calvária é fortemente dependente das propriedades osteocondutoras de enxertos (Luvizuto *et al.*, 2011). Dentre os materiais usados no preenchimento de defeitos ósseos destacam-se os enxertos ósseos, que podem ser classificados em quatro categorias principais: autógenos, alógenos, xenógenos e aloplásticos (Schwarz *et al.*, 2007; Fellah *et al.*, 2008).

2.4 Enxerto xenógeno

O enxerto xenógeno é aquele proveniente de espécie diferente. O osso mineral natural bovino tem sido amplamente utilizado. Consiste em um arcabouço tridimensional de osso inerte, de estrutura semelhante à matriz óssea mineralizada (Artzi *et al.*, 2004).

Os enxertos ósseos xenógenos podem ser obtidos do osso cortical ou trabecular e necessitam de uma preparação meticulosa para que sejam utilizados em humanos. A preparação meticulosa para que sejam utilizados em humanos, a fim de prevenir reações antigênicas, as mais pronunciadas no enxerto xenógeno, dentre outras, tais como: zoonoses (Pinto *et al.*, 2007; Accorsi-Mendonça *et al.*, 2011).

O comportamento biológico do material ósseo bovino liofilizado está diretamente relacionado ao método de produção, mas, em geral, são biocompatíveis e osteocondutores (Pinto *et al.*, 2007). São classificados, dependendo da presença de estruturas colágenas e não colágenas, em orgânicos, inorgânicos ou mistos (Accorsi-Mendonça *et al.*, 2011).

O xenoenxerto de osso bovino é um dos tipos de materiais ósseos substitutos, capaz de promover o fechamento do defeito ósseo com tecido que possui características morfológicas e funcionais semelhantes ao tecido ósseo perdido (Accorsi-Mendonça *et al.*, 2011).

O reparo ósseo é consolidado por possuir em sua constituição estrutural, a hidroxiapatita e o colágeno, que são semelhantes entre os mamíferos e são biocompatíveis (Accorsi-Mendonça *et al.*, 2011).

2.5 Biomateriais

Os biomateriais podem ser descritos como toda substância ou combinação de substâncias, de origem sintética ou natural, que entram em contato direto com o tecido do corpo, com fins terapêuticos e por tempo indeterminado (Artzi *et al.*, 2004).

Esses materiais de enxertia servem tanto como suporte mecânico quanto como matriz osteocondutiva ou osteoindutiva para regeneração tecidual (Artzi *et al.*, 2004). A biocompatibilidade, a condutividade e/ou indutividade na cicatrização

da região cirúrgica, a antigenicidade, a atoxicidade, a resistência à deformação são características desejáveis dos biomateriais para serem implantados no organismo (Artzi *et al.*, 2004; Schwarz *et al.*, 2007).

Ainda há controvérsias se os biomateriais podem substituir autoenxertos ou se necessitam da suplementação de proteínas ósseas morfogenéticas (BMPs) para aumentar a formação óssea (Luvizuto *et al.*, 2011).

A hidroxiapatita e o fosfato tricálcico, como grânulos absorvíveis ou não, atuam como suporte para o crescimento ósseo ou são solubilizados e substituídos por tecido ósseo neoformado (Dinato *et al.*, 2007).

2.6 Hidroxiapatita

O substituto ósseo ideal deve ser biocompatível e gradualmente substituído por novo tecido ósseo, além de possuir propriedade osteoindutiva ou osteocondutiva (Costa *et al.*, 2009).

A hidroxiapatita é formada por fosfato de cálcio cristalino ($\text{Ca}_{10}(\text{PO}_4)_6(\text{OH})_2$) e representam um depósito de 99% do cálcio corporal e 80% do fósforo total. É o principal componente mineral encontrado no esqueleto ósseo dos vertebrados representando cerca de 30 a 70% da massa dos ossos e dentes humanos (Antoun *et al.*, 2008).

A hidroxiapatita sintética é um fosfato de cálcio hidratado, que vem sendo estudada nos últimos anos, sobretudo para uso clínico, com o intuito de substituir o enxerto ósseo autógeno em cirurgias ortopédicas (Costa *et al.*, 2009).

Dependendo do processo de fabricação utilizado para obtenção da hidroxiapatita suas propriedades apresentam características físico-químicas diferentes. Vários métodos de síntese têm sido utilizados para preparação da hidroxiapatita, porém o método de precipitação por via úmida é o preferido, devido ao produto produzido apresentar características similares às do tecido ósseo e dentário (Costa *et al.*, 2009).

A hidroxiapatita possui propriedades de biocompatibilidade e osteointegração, não é carcinogênica e nem alergênica. Trata-se de um material seguro e clinicamente aceitável na reconstrução de vários defeitos ósseos (Pinto *et al.*, 2007; Costa *et al.*, 2009).

Entre as suas indicações de uso está o reparo de defeitos ósseos em complicações odontológicas e ortopédicas, aumento de rebordo alveolar, regeneração guiada de tecidos ósseos, reconstrução bucomaxilofacial, reparo e substituição de paredes orbitais e substituição do globo ocular (Pinto *et al.*, 2007).

O Lumina-Bone[®] é constituído por uma série de compostos minerais de cálcio e fósforo, predominantemente a hidroxiapatita. É um produto acelular, obtido da matéria-prima natural da estrutura óssea de bovinos. Possui extrema semelhança com o tecido ósseo mineral do corpo humano, sendo plenamente biocompatível. É um composto mineral com uma estrutura macroporosa, altamente hidrofílico, proporcionando facilidade de manuseio ao ser misturado com o sangue do paciente e/ou soro fisiológico antes da aplicação. Seu ph corresponde a níveis fisiológicos citados em literatura, o que é muito importante durante as fases iniciais de implantação. Sua absorção pelo organismo ocorre em curto prazo, em média de 3 a 8 meses, dependendo do paciente. É um material de enxertia indicado a todas as técnicas de preenchimento e atua como um estimulador para neoformação óssea. Está disponível em grânulos, blocos e cilindros em diversos tamanhos (Lumina- Bone, 2015).



PROPOSIÇÃO

SEÇÃO 3



O propósito deste estudo foi a avaliação microscópica do processo de reparação óssea utilizando partículas de osso de origem bovina em defeitos críticos criados em calvária de ratos.



MATERIAIS E MÉTODOS

SEÇÃO 4



MATERIAIS E MÉTODOS

4.1 Local da pesquisa

Esta pesquisa foi aprovada pelo Comitê de Ética da Faculdade de Odontologia São Leopoldo Mandic sob o protocolo de nº 2013/0085 (Anexo A). Todo o trabalho de pesquisa foi realizado nas dependências do Laboratório de Pesquisas da Faculdade de Odontologia São Leopoldo Mandic, na unidade de Campinas-SP.

4.2 Seleção dos animais e separação dos grupos

Foram utilizados 24 ratos albinos adultos, da linhagem Wistar, os quais alimentados com ração sólida e água. Cada rato será submetido à confecção de dois defeitos críticos circunferenciais bilateralmente no osso parietal medindo 15mm de diâmetro cada, com auxílio de uma fresa trefina trefina NeoDent® (Curitiba, Paraná). Os ratos foram igualmente divididos em dois grupos de 12 animais, conforme o material inserido no defeito crítico. O grupo 1,

controle recebeu apenas a membrana Collacote (Zimmer) de colágeno absorvível. O grupo 2 recebeu o enxerto particulado de osso inorgânico de origem bovina (Luminabone®, Criteria, Juiz de Fora, Minas Gerais) e a proteção da membrana Collacote (Zimmer).

4.3 Procedimento cirúrgico

4.3.1 Anestesia

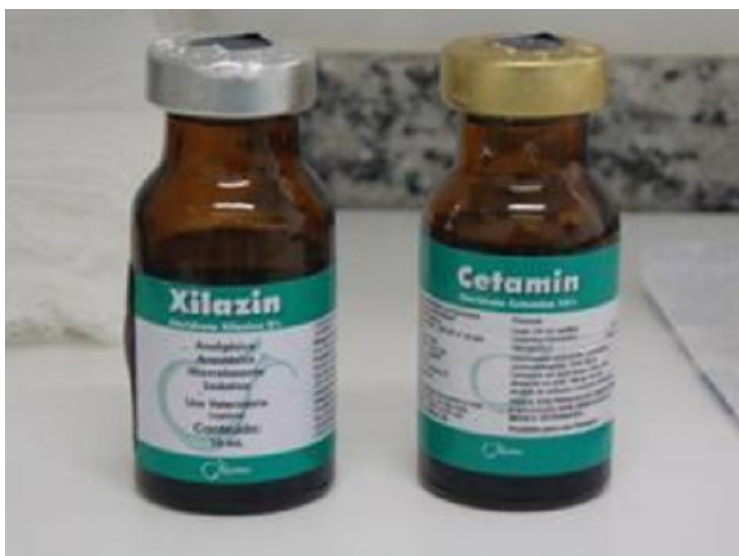Os animais foram anestesiados com anestesia geral, sendo que os mesmos foram medicados dez minutos antes da anestesia com Sulfato de Atropina, 0,044mg - Kg (Atropina), via subcutânea para evitar arritmias cardíacas.

Os anestésicos Ketamina 50mg/ml (Dopalen) e Xylazina 20 mg/ml (Anasedan) foram misturados na mesma proporção e, posteriormente, utilizou-se 0,2ml da solução final para cada 100mg de peso do animal, injetados via intramuscular no membro posterior.

Após a cirurgia, os animais receberam analgésico Dipirona gotas (Novalgina)

durante três dias por via oral, porém não foram administrados antibióticos. Todos os animais permaneceram em gaiolas, sem imobilização ou restrição dos movimentos, com água e ração padrão à vontade.

Figura 1 - Anestésicos utilizados no experimento



Fonte: Autoria própria.

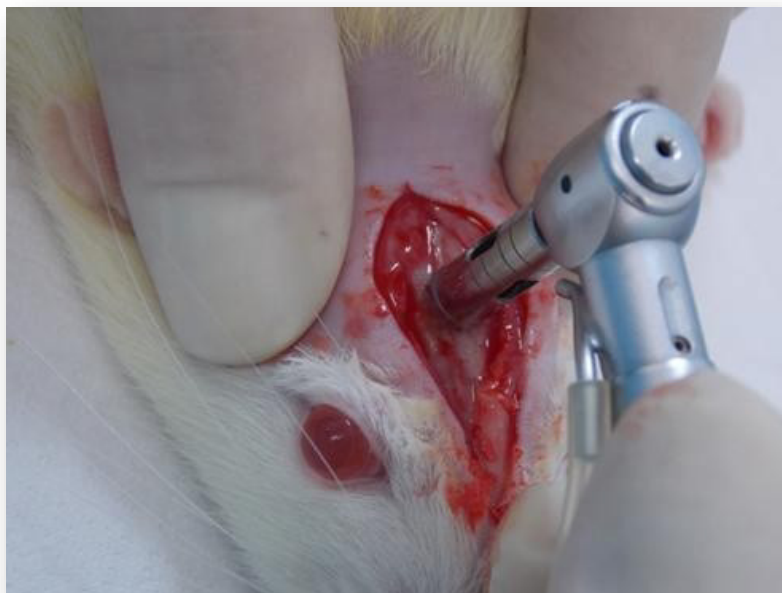4.3.2 Tricotomia e acesso cirúrgico

Foi realizada, em cada rato, tricotomia total da calvária e, após antissepsia com iodo-polvidine procedeu-se uma incisão sagital seguida de descolamento total do retalho para ambos os lados.

4.3.3 Preparo dos defeitos críticos

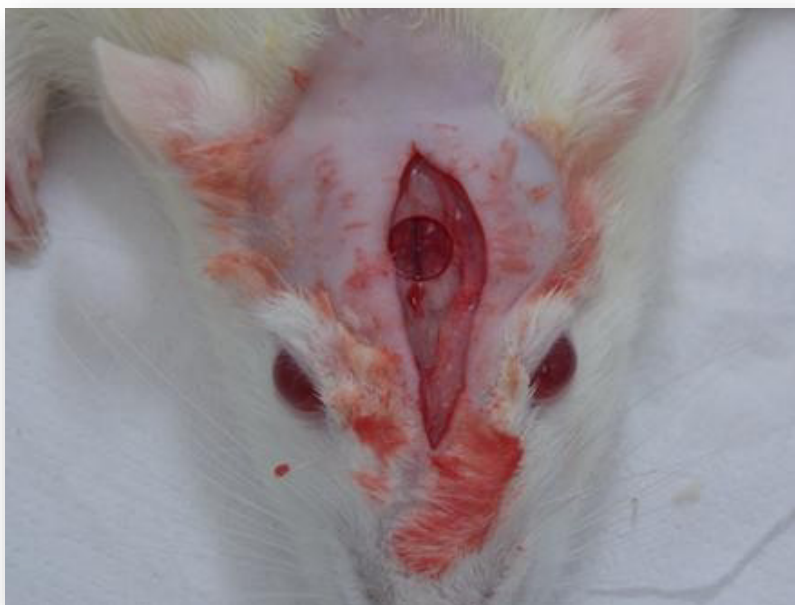Com broca trefina (NeoDent[®], Curitiba, PR, Brasil) de 6mm de diâmetro foi criado um defeito no centro do crânio (Figuras 2,3) expondo a duramater e posicionando os materiais conforme descrito no ítem 4.2 (Figuras 4,5).

Figura 2 - Uso da broca trefina no crânio do animal



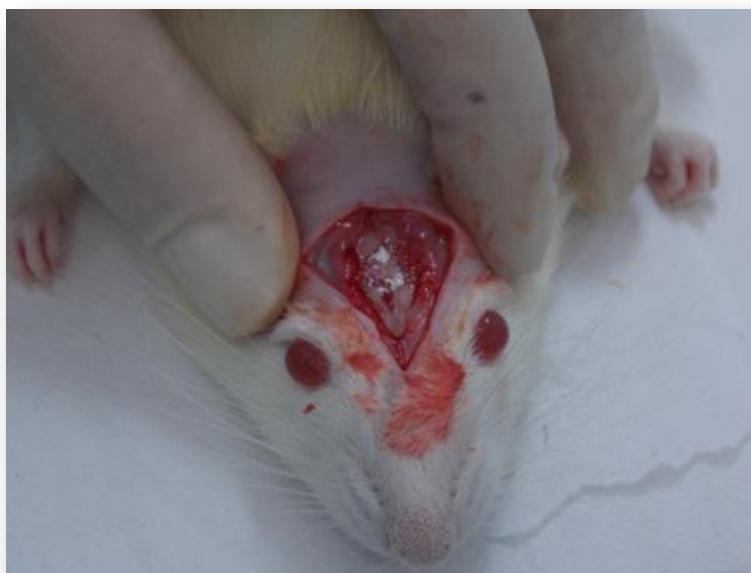Fonte: Autoria própria.

Figura 3 - Defeito ósseo criado no crânio dos animais



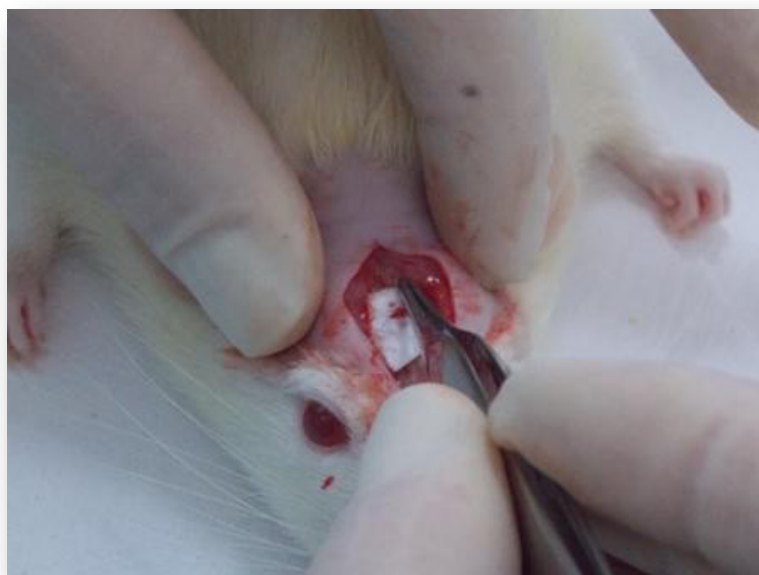Fonte: Autoria própria.

Figura 4 -. Cobertura do defeito ósseo com osso bovino



Fonte: Autoria própria.

Figura 5 - Inserção da membrana após cobertura do defeito ósseo com osso bovino

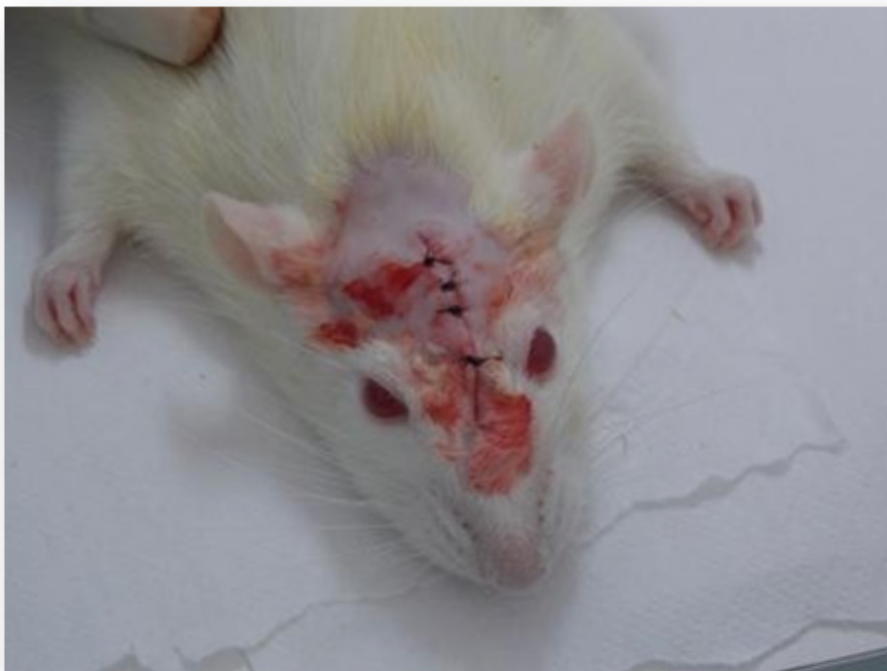

Fonte: Autoria própria.

4.3.4 Sutura

Foram feitas suturas interrompidas (Figura 6), até a total coabitação dos bordos com fio 4-0 (Ethicon- Johnson & Johnson, São José dos Campos, SP, Brasil).

Figura 6 - Sutura pós experimento.



Fonte: Autoria própria.

4.3.5 Obtenção dos espécimes

Os animais foram sacrificados com alta dose de anestesia. Logo após foi realizada a total dissecação dos tecidos moles, sendo coletadas as amostras das regiões previamente operadas e fixadas em formol 10%.

Quanto à cronologia, o sacrifício foi realizado em seis animais, de cada grupo, em 30 dias e aos 60 dias do pós-operatório.

4.4 Análise microscópica

A análise microscópica das lâminas de cada grupo foi realizada no microscópio óptico com diversos aumentos.



RESULTADOS

SEÇÃO 5

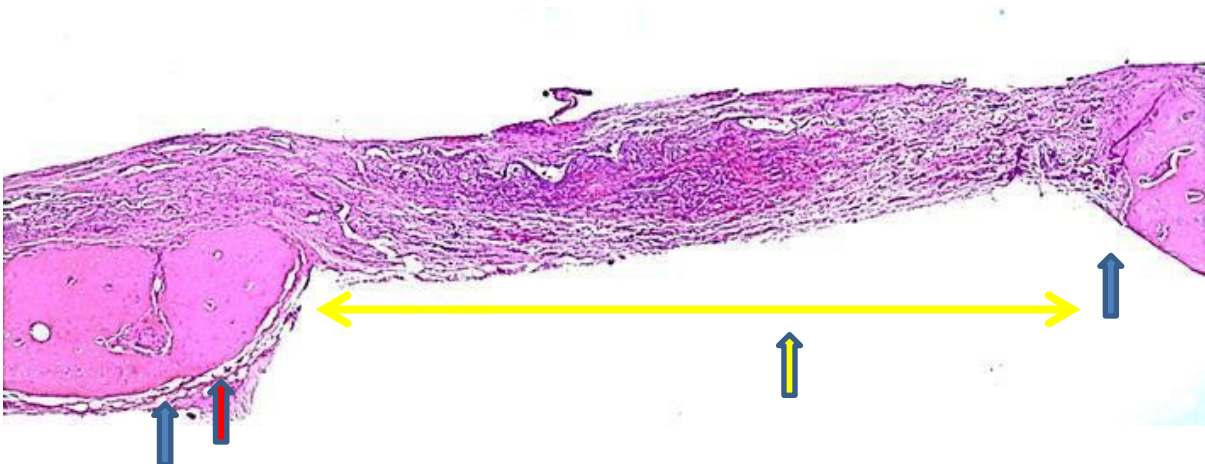

RESULTADOS

5.1 Grupo controle

A imagem panorâmica, aos 30 dias, possibilita observar o defeito ósseo preenchido por tecido conjuntivo rico em fibroblastos e capilares, principalmente na sua região central. Junto aos cotos ósseos, visualiza-se neoformação óssea discreta acontecendo em direção ao centro do defeito ósseo sendo possível identificar a área onde foi realizada a osteotomia (Figura 7).

Figura 7 – Grupo controle – 30 dias – Área da osteotomia (seta azul); Neoformação óssea no coto do defeito ósseo (seta vermelha); tecido conjuntivo preenchendo o defeito ósseo (seta amarela). HE – imagem panorâmica.

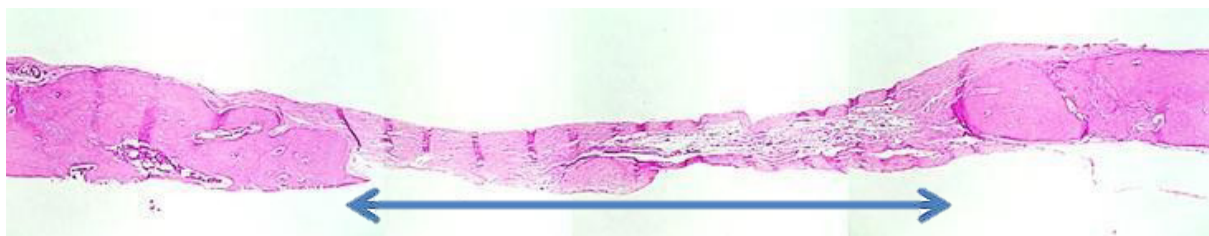


Fonte: Autoria própria.

Aos 60 dias, os defeitos ósseos continuavam preenchidos por tecido conjuntivo rico em fibras colágenas (Figura 8), porém menos celularizadas. Junto aos cotos

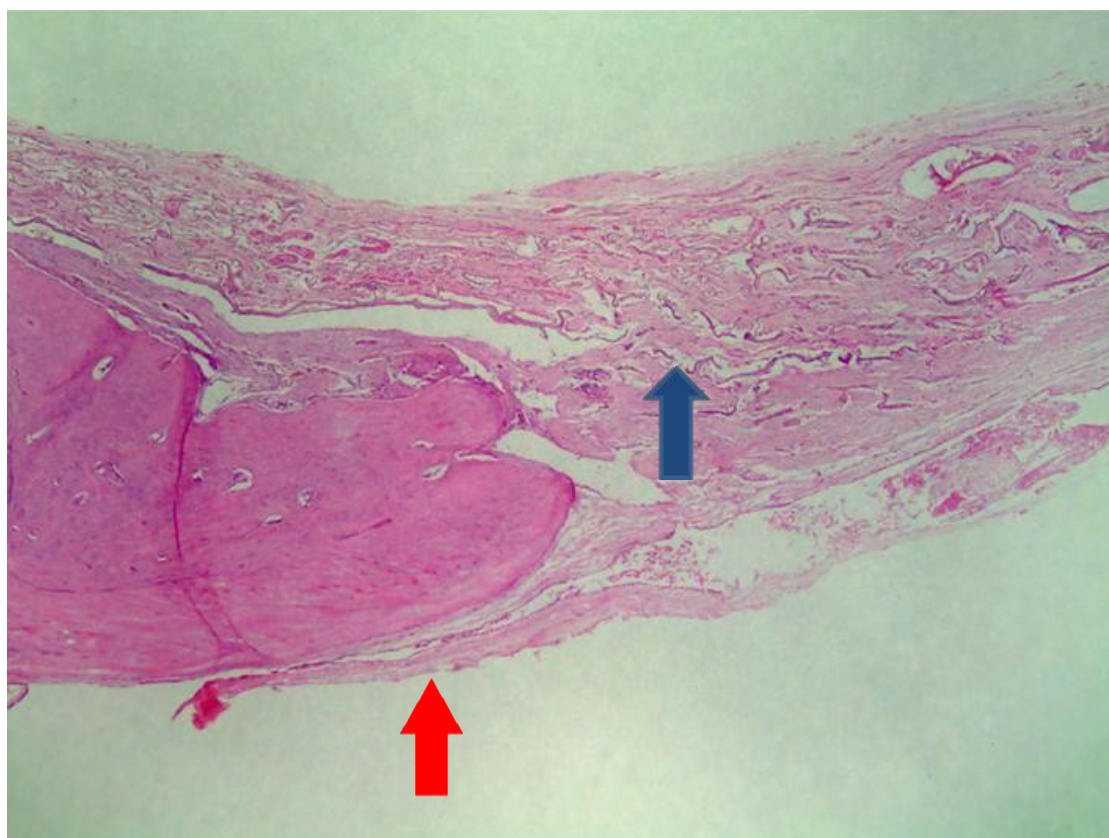ósseos, observava-se neoformação óssea com aspecto de normalidade e bordas arredondadas e remanescentes da membrana utilizada (Figura 9).

Figura 8 – Grupo controle – 60 dias – Tecido conjuntivo preenchendo o defeito ósseo (seta azul). HE – 40x.



Fonte: Autoria própria.

Figura 9 – Grupo controle – 60 dias – Coto ósseo neoformado com margens arredondadas do espécime 1 (seta vermelha) e remanescentes da membrana (seta azul). HE – 40x.

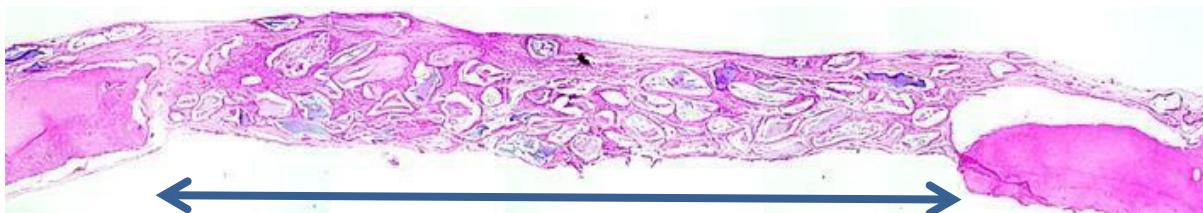

Fonte: Autoria própria

5.2 Grupo experimental

Aos 30 dias, em visão panorâmica, observa-se o defeito ósseo preenchido por tecido conjuntivo envolvendo as partículas do biomaterial (Figura 10).

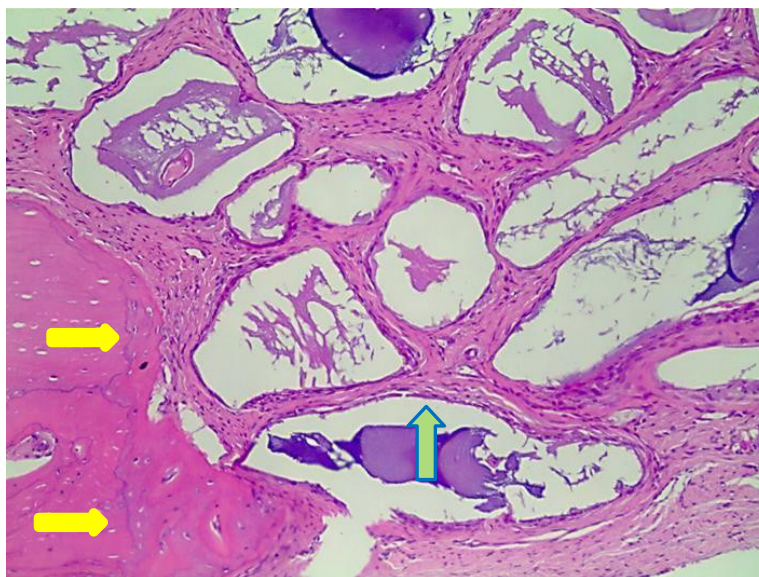
Figura 10 – Grupo experimental – 30 dias - Visão panorâmica do defeito ósseo preenchido por tecido conjuntivo e biomaterial. HE.



Fonte: Autoria própria.

No aumento de 100 vezes, observa-se junto ao coto do defeito ósseo discreta neoformação óssea e partículas do biomaterial envolvidas por tecido conjuntivo rico em fibroblastos dispostos paralelamente às partículas e sem resposta inflamatória (Figura 11).

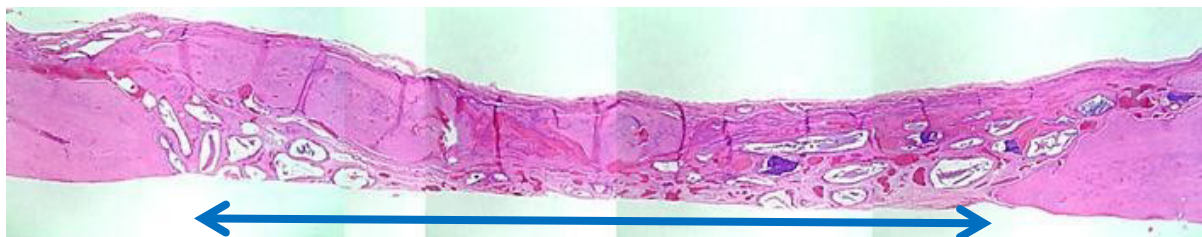Figura 11 – Grupo experimental – 30 dias - Neoformação óssea junto ao coto do defeito ósseo (seta amarela) e tecido conjuntivo envolvendo as partículas do biomaterial (seta verde). HE-100x.



Fonte: Autoria própria.

Aos 60 dias, na visão panorâmica, observa-se intensa neoformação óssea preenchendo parcialmente o defeito ósseo e partículas do biomaterial (Figura 12).

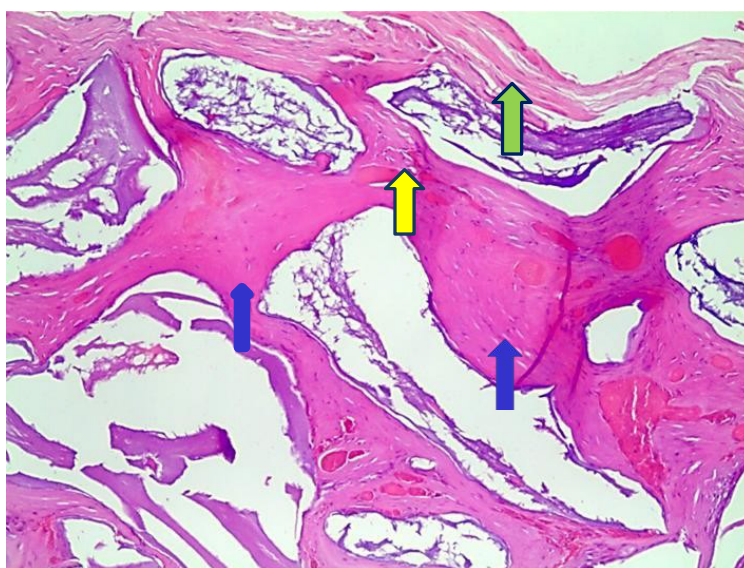
Figura 12 — Grupo experimental — 60 dias — Neoformação óssea e presença do biomaterial (seta azul). HE. Junto a algumas partículas, foi possível observar tecido conjuntivo fibroso organizado e tecido ósseo neoformado envolvendo-as.



Fonte: Autoria própria.

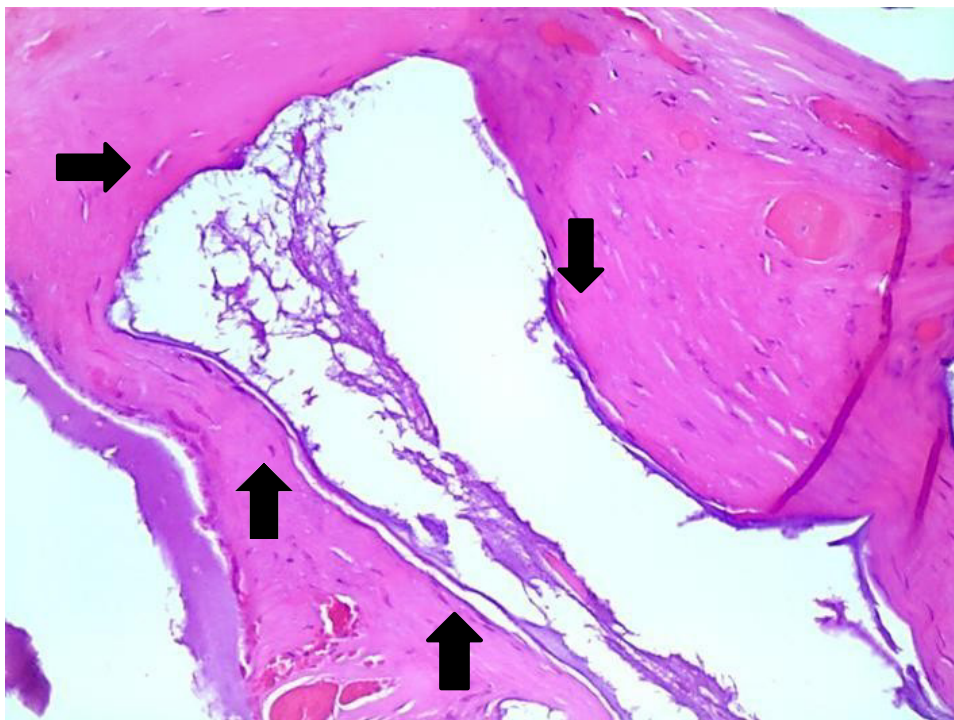
Nos aumentos de 100 vezes (Figura 13) e 200 vezes (Figura 14) nota-se que as partículas localizadas mais profundamente no defeito ósseo estavam envolvidas por tecido ósseo e as mais superficiais, por tecido conjuntivo fibroso.

Figura 13 — Grupo experimental — 60 dias — Tecido conjuntivo fibroso (seta verde) e tecido ósseo (seta azul) envolvendo as partículas do biomaterial. HE — 100x.



Fonte: Autoria própria.

Figura 14 – Grupo experimental – 60 dias – Tecido ósseo neoformado envolvendo partícula (setapreta). HE – 200x.



Fonte: Autoria própria.



DISCUSSÃO

SEÇÃO 6



DISCUSSÃO

O uso de biomateriais é crescente na Implantodontia principalmente para o preenchimento de cavidades alveolares, “gaps” ou para enxertos sinusais em substituição ao enxerto ósseo autógeno devido sua morbidade e com a vantagem dos substitutos ósseos terem quantidade ilimitada e serem seguros quando se considera a toxicidade e reações adversas (Carvalho *et al.*, 2010). E, segundo os mesmos autores, eles devem apresentar propriedades de não serem carcinogênicos e não produzir reação inflamatória aguda ou crônica que impeça a diferenciação dos tecidos adjacentes. Além desta condição, devem permitir que as células osteoprogenitoras, em uma cavidade óssea onde será instalado um implante, desenvolvam-se e se diferenciem na sua superfície promovendo a secreção de matriz óssea o que caracteriza a propriedade osteocondutiva.

Para avaliar a biocompatibilidade e a osteocondução do material

inorgânica Lumina Bone da Critéria, foi eleito o defeito ósseo crítico de calvária de ratos conforme metodologias existentes na literatura (Luvizutto *et al.*, 2011).

De acordo com os resultados obtidos neste trabalho, pode-se observar que nos tempos de 30 e 60 dias, a diferenciação própria dos tecidos da calvária não foram impedidos de se neoformar e a reação inflamatória observada não prejudicou a reparação óssea o que demonstra claramente a biocompatibilidade do material. Este resultado foi semelhante aos obtidos por DeNicolo *et al.* (2015) que avaliaram o BioOss em defeitos críticos de calvária de ratos e superiores aos obtidos por Souza (2015) que utilizou o biomaterial inorgânico de origem equina que demonstrou reação inflamatória intensa nos períodos iniciais (30 dias) e pouca neoformação óssea aos 60 dias.

Com relação à propriedade osteocondutiva do material estudado, aos 30 dias foi possível observar a presença das partículas envolvidas

por tecido conjuntivo fibroso sem reação inflamatória e com as fibras colágenas dispostas paralelamente à superfície delas. Aos 60 dias, em alguns espécimes foi possível notar a neoformação óssea envolvendo o material e fechando parcialmente o defeito ósseo crítico o que demonstra a efetividade da osteocondução.

Este dado da pesquisa é importante e explica os resultados positivos demonstrados por Goulart *et al.* (2015) que usou o material em cirurgia de enxerto sinusal com sucesso de osseointegração nos implantes instalados posteriormente muito embora a cavidade sinusal não deva servir como metodologia definitiva para avaliar a osteocondutividade devido ao seu alto potencial osteogênico. Os autores, no entanto, afirmam que o sucesso do uso de biomateriais em cavidades está vinculado a não condensação do material junto a loja óssea para que, entre as partículas, permaneça coágulo sanguíneo e posterior reparação óssea.

Ao realizar uma comparação de resultados com materiais semelhantes que estão no mercado nacional, os resultados microscópicos obtidos com o Lumina Bone foram semelhantes aos obtidos por Munhoz *et al.* (2012) que utilizou o GenOx Inorg em defeitos ósseos de coelhos e que receberam em tempos posteriores implantes osseointegráveis. Concluíram que o uso de material inorgânico na cavidade não interferiram na osseointegração dos implantes.

Outro material existente no mercado nacional é o BioOss e que se assemelha ao material estudado e que DeNicolo *et al.* (2015) demonstrou em calvária de ratos a presença de osso neoformado em contato com as partículas do biomaterial cujos resultados são semelhantes aos obtidos nesta pesquisa.

Nos tempos de observação pós-operatória, 30 e 60 dias, não foi observada a reabsorção do material mas a presença das partículas não interferiu no reparo ósseo o que pode sugerir o seu uso clínico para o preenchimento de cavidades alveolares ou para enxertos sinusais.



CONCLUSÃO



CONCLUSÃO

Com o estudo apresentado neste livro, pode-se concluir que mesmo em defeitos críticos quando associados a um biomaterial de boa qualidade e membranas de proteção a regeneração será satisfatória.



REFERÊNCIAS



Accorsi-Mendonça T, Zambuzzi WF, Bramante CM, Cestari TM, Taga R, Sader M, Almeida Soares GD, Granjeiro JM. Biological monitoring of a xenomaterial for grafting: an evaluation in critical-size calvarial defects. *J Mater Sci Mater Med*. 2011 Apr;22(4):997-1004.

Albrektsson, T, Johansson, C. Osteoinduction, osteoconduction and osseointegration. *Eur Spine J*. 2001;10(suppl 2):p.S96-S101.

Antoun H, Bouk H, Ameur G. Bilateral sinus graft with either bovine hydroxyapatite or beta tricalcium phosphate, in combination with platelet-rich plasma: a case report. *Implant Dent*. 2008 Sep;17(3):350-9.

Aranha LC, Braga FJC. Análise clínico cirúrgica comparativa de dois produtos de enxertia óssea, existentes no mercado nacional e caracterizados como matriz óssea bovina, tendo como referência uma matriz similar produzida com requisitos específicos. *Revista Implantnews*. 2011;8:245-251.

Artzi Z, Weinreb M, Givol N, Rohrer M.D, Nemcovsky C.E, Prasad H.S *et al*. Biomaterial resorption rate and healing site morphology of inorganic bovine bone and B-tricalcium phosphate in the canine: a 24-month longitudinal histologic study and morphometric analysis. *Int J Oral Maxillofac Implants*. 2004 May-Jun;19(3):357-68.

Carbonari M, Ludtke J, Santos PCV, Carvalho NTA, Gehrke SA. Caracterização físico-química e biológica de enxerto ósseo bovino, Bonefill, em bioensaios – Parte

1. Revista Implatnews. 2010;7:103-110.

Carvalho HF, Buzato CBC. Células: uma abordagem multidisciplinar. São Paulo:Manole; 2005. p 34-49.

Carvalho PSP, Rosa AL, Bassi APF, Pereira LAVD. Biomateriais aplicados a Implantodontia. Implant News 2010;7(3a-PBA):56-65.

Costa ACFM, Lima MG, Lima LHMA, Cordeiro VV, Viana KMS, Lira HL. Hidroxiapatita: obtenção, caracterização e aplicações. Revista Eletrônica de Materiais e Processos. 2009;4(3):29-38.

DeNicolò PJ, Guyton MK, Cuenin MF, Hokett SD, Sharawy M, Borke J, McPherson JC 3rd. Histologic Evaluation of Osseous Regeneration Following Combination Therapy With Platelet-Rich Plasma and Bio-Oss in a Rat Calvarial Critical-Size Defect Model. J Oral Implantol. 2015 Oct;41(5):543-9. doi: 10.1563/AAID-JOI-D-12-00075. Epub 2013 Sep 4.

Dinato JC, Nunes LS, Smidt R. Técnicas cirúrgicas para regeneração óssea viabilizando a instalação de implantes. In: Saba-Chufji E, Pereira SAS. Periodontologia: integração e resultados. São Paulo: Artes Médicas; 2007. p 183-226.

Ducy P, Schinke T, Karsenty G. The osteoblast: a sophisticated fibroblast under central surveillance. Science. 2000 Sep 1;289(5484):1501-4.

Esposito M, Grusovin MG, Felice P, Karatzopoulos G, Worthington HV, Coulthard P. The efficacy of horizontal and vertical bone augmentation procedures for dental implants - a Cochrane systematic review. Eur J Oral Implantol. 2009;2(3):167-84.

Fellah BH, Gauthier O, Weiss P, Chappard D, Layrolle P. Osteogenicity of biphasic

calcium phosphate ceramics and bone autograft in a goat model. *Biomaterials*. 2008 Mar;29(9):1177-88.

Goulart RA, Asprino L, Moraes M, Nóia CF. Considerations on the Use of Lumina-Porous® Biomaterial in Maxillary Sinus Floor. *International Journal of Biomedical Materials Research* 2015; 3(1): 1-4.

Insaurralde E, Sanada JT, Delben AAST, Souza AS, Ferrao Junior JP, Coelho TMK. Resistência a tração e o módulo de elasticidade de calvárias de ratos enxertadas com diferentes biomateriais. *RGO*. 2010;58(3):375-380.

Katagiri T, Takahashi N. Regulatory mechanisms of osteoblast and osteoclast differentiation. *Oral Dis*. 2002 May;8(3):147-59.

Leonel ECF, Porciúncula HF, Andrade Sobrinho J, Ramalho LTO, Mangilli PD. Ação de diversos materiais de preenchimento durante a neoformação óssea. *Rev Bras Odontol*. 2003 Maio-Jun;60(3):154-6.

Lindhe J, Lang NP, Kariing T. *Tratado de periodontia clínica e implantodontia oral*. 3a ed. Rio de Janeiro: Guanabara Koogan; 2009.

Lumina-Bone [on line]. São Paulo: Critéria; sd. [citado 2015 mar. 25]. Disponível em: <http://criteria.com.br/home/nossos-produtos/lumina-bone/>.

Luvizuto ER, Tangl S, Zanoni G, Okamoto T, Sonoda CK, Gruber R, Okamoto R. The effect of BMP-2 on the osteoconductive properties of β -tricalcium phosphate in rat calvaria defects. *Biomaterials*. 2011 May;32(15):3855-61.

Mackiewicz Z, Niklińska WE, Kowalewska J, Chyczewski L. Bone as a source of organism vitality and regeneration. *Folia Histochem Cytobiol*. 2011;49(4):558-69.

Munhoz EA, Bodanezi A, Cestari TM, Taga R, Carvalho PSP, Ferreira Junior O. Long-term rabbits bone response to titanium implants in the presence of inorganic

bovine-derived graft. *J Biomater Appl.* 2012 Jul;27(1):91-8.

Okamoto T, Trento CL. Implante homogêneo de matriz dentinária desmineralizada conservada em glicerina a 98 por cento em alvéolo dental. Estudo microscópico em ratos. *Revista Ciências Odontológicas.* 2002;5(5):33-41.

Pinto JGS, Ciprandi MTO, Aguiar RC, Lima PVP, Hernandez PAG, Silva Júnior NA. Enxerto autógeno x biomateriais no tratamento de fraturas e deformidades faciais –uma revisão de conceitos atuais. *RFO.* 2007;12(3):79-84.

Resende LM, Gonçalves AO, Vieira BJ, Romeiro RI. Avaliação histomorfológica de maxilares humanos submetidos a enxerto ósseo autógeno e homogêneo. *Revista Implantnews.* 2010;7:213-221.

Schwarz F, Herten M, Ferrari D, Wieland M, Schmitz L, Engelhardt E, Becker J. Guided bone regeneration at dehiscence-type defects using biphasic hydroxyapatite + beta tricalcium phosphate (Bone Ceramic) or a collagen-coated natural bone mineral (BioOss Collagen): an immunohistochemical study in dogs. *Int J Oral Maxillofac Surg.* 2007 Dec;36(12):1198-206.

Souza LF. Avaliação do potencial osteocondutivo do implante particulado de origem equina usado em defeitos críticos de calvária de ratos. análise microscópica [dissertação]. Campinas: Faculdade de Odontologia São Leopoldo Mandic; 2015.

Trouvin AP, Goëb V. Receptor activator of nuclear factor- κ B ligand and osteoprotegerin: maintaining the balance to prevent bone loss. *Clin Interv Aging.* 2010 Nov 19;5:345-54.

Zerbo IR, Bronckers AL, de Lange GL, van Beek GJ, Burger EH. Histology of human alveolar bone regeneration with a porous tricalcium phosphate. A report of two cases. *Clin Oral Implants Res.* 2001 Aug;12(4):379-84.

PARECER DO COMITÊ DE ÉTICA



Faculdade São Leopoldo Mandic
Certificado de Cumprimento de Princípios Éticos

Campinas, 17 de setembro de 2013

Pesquisador principal: **Margareth Rosa de Oliveira**

Orientador: **Paulo Sérgio Perri de Carvalho**

Data Avaliação: **8/8/2013** N° Protocolo: **2013/0085**

C E R T I F I C O que, após analisar o projeto de pesquisa

***Avaliação de reparação óssea em defeitos críticos de calvária de ratos
utilizando partículas de HÁ/β - TCP***

a Comissão de Ética no Uso de Animais - CEUA SLMANDIC considerou que o projeto está de acordo com as diretrizes do Conselho Nacional de Controle de Experimentação Animal - CONCEA e da Lei nº 11.749, de 2008.

Prof. Dra. Mara Celia Dambros

Presidente do CEUA

ÍNDICE REMISSIVO

A

Adaptação 14
Anestesia 26, 30
Anomalias 14
Arcabouço 14, 20
Atrofias 14
Atropina 26
Autógeno 15, 19, 21, 39, 47
Avaliação 11, 24, 47

B

Biocompatibilidade 20, 21, 39
Biomateriais 14, 15, 20, 21, 39, 40, 45, 46, 47
Bovino 15, 20, 22, 29, 45
Broca trefina 27, 28

C

Cálcio 21, 22
Calvária 11, 18, 19, 24, 27, 39, 40, 44-47
Capacidade 14, 15, 17-19
Capacidade regenerativa 17, 18
Capilares 11, 33
Células osteoprogenitoras 17, 19
Cirurgia 21, 26, 40
Coágulo 17, 40
Colágeno 11, 20, 26
Cristalinidade 15

D

Defeito crítico 18, 26
Defeito ósseo 11, 18, 20, 28, 29, 33-36, 39, 40
Defeitos alveolares 14
Defeitos estruturais 14
Degradação 15
Desenvolvimento 15, 18, 19
Dissecção 30

E

Envelhecimento 17
Enxerto 11, 12, 14, 15, 18-21, 26, 39, 40, 45, 47
Esqueleto 14, 21
Estética 14

F

Fibrina 17
Fibroblastos 11, 33, 35
Fosfato de cálcio 21
Fósforo 21, 22

H

Hidroxiapatita 15, 20, 21, 22, 45

I

Implantes 14, 40, 45
Implantodontia 45, 46
Infecção 14

L

Lesões 14

M

Material 18-22, 26, 39, 40, 46
Matriz osteóide 14
Modelamento 17

N

Neoformação 11, 12, 14, 18, 19, 22, 33-36, 39, 40, 46

O

OPG 18
Organismo 15, 21, 22
Osso bovino 15, 20, 29
Osso parietal 26
Osteoblastos 17-19
Osteoclastos 17, 18
Osteocondução 19, 39, 40
Osteocondutores 15, 20
Osteogênese 18
Osteoindução 18, 19

P

Perda óssea 14
Procedimento 12, 14, 26
Processo cicatricial 17
Proteínas 19, 21

R

RANK 18

RANKL 18

Ratos 11, 24, 26, 39, 40, 46, 47

Reconstituição 17

Regeneração 14, 18, 20, 22, 42, 45

Remodelação 14, 17, 18

Reparo 17, 18, 20, 22, 40

S

Sutura 12, 30

T

Tecido conjuntivo 11, 33-36, 40

Tecido fibroso 17

Tecido ósseo 14, 17-22, 36, 37

Temperatura 15

Traumas 14

Traumatismo 17, 19

Tricotomia 12, 27

W

Wistar 11, 26

X

Xenoenxerto 20

Xenógeno 15, 19, 20

Z

Zoonoses 20

SOBRE A AUTORA

Margareth Rosa de Oliveira Vinci

Mestra e especialista em implantes e em cirurgia avançada (São Leopoldo Mandic). Possui aperfeiçoamento em implantes (São Leopoldo Mandic) e aperfeiçoamento em implantes, periodontia e prótese (NEO Belo Horizonte). É pós-graduada em periodontia (IES Belo Horizonte). Possui capacitação em laser terapia, atendimento a pacientes com necessidades especiais e pacientes oncológicos. É credenciada junto ao ErTTY Systems.



Reparação óssea em defeitos críticos de calvária de ratos com osso bovino

www.bookerfield.com 

contato@bookerfield.com 

[@bookerfield](https://www.instagram.com/bookerfield) 

Bookerfield Editora 



Reparação óssea em defeitos críticos de calvária de ratos com osso bovino

www.bookerfield.com 

contato@bookerfield.com 

[@bookerfield](https://www.instagram.com/bookerfield) 

Bookerfield Editora 

ISBN 978-658992955-0

